

Fetalna ehokardiografija u XV nedjelji trudnoće

Adem Balić¹, Devleta Balić²

¹Služba za ginekologiju i perinatologiju, Dom zdravlja u Tuzli, ²Ginekološka ordinacija „Dr. Balić“ Tuzla

SAŽETAK

Brzi razvoj ultrazvučne tehnike omogućio je postizanje vrlo visoke rezolucije slike otvorivši time put ka kvalitetnijem prikazu svih fetalnih struktura, pa i fetalnog srca. Uobičajeno je da se ultrazvučni pregled srca obavlja transabdominalnim putem, iza XX nedjelje, kada je sa sondama frekvence 3-5 MHz moguće dobiti kvalitetan prikaz svih relevantnih srčanih struktura. S obzirom da se formiranje fetalnog srca najvećim dijelom završava do kraja XIV nedjelje, logično je da se nametnula ideja o vaginalnom ultrazvučnom pregledu u XV nedjelji sa sondama jačine 5-9 MHz. U tom periodu, dužina ploda kreće se između 9 i 10 cm što daje pretpostavku da se vaginalnom sondom može izvršiti kvalitetan pregled i fetalnog srca. U ovom preglednom članku prikazani su svi standardni presjeci fetalnog srca (4 komore, izlazni trunkusi, presjek kroz tri velike krvne žile, te longitudinalni prikaz aortalnog i dukalnog luka) vaginalnim pregledom u XV nedjelji i abdominalnim u XX i XXII nedjelji.

Transvaginalni pregled standardnih presjeka fetalnog srca moguće je i u XV nedjelji, te bi ga trebalo uraditi kod svih trudnica sa oprečenom ličnom i reproduktivnom anamnezom, kao i kod onih sa pozitivnim ultrazvučnim markerima na hromozomske aberacije.

Ključne riječi: ehokardiografija, fetus, XV nedjelja trudnoće

Corresponding author:

Adem Balić,

Služba za ginekologiju i perinatologiju,

Dom zdravlja u Tuzli,

Kojšino 25, 75000 Tuzla

Phone: +387 35 286 724;

fax.: +387 35 286-724

E-mail: badem@bih.net.ba

Originalna prijava:

18. februar 2010.;

Korigirana verzija:

04. mart 2010.;

Prihvaćeno:

13. april 2010.

UVOD

Urođene srčane mane su najčešće fetalne anomalije, a njihova incidencija se kreće od 3-10 na 1.000 rođenih (1-3). One mogu biti izolovane, ali i udružene, kako s drugim anomalijama, tako i s genetskim greškama (4). Učestalost srčanih mana je 6,5 puta veća nego učestalost hromozomskih aberacija i četiri puta veća nego defekata neuralne cijevi (5). Srčane mane pojavljuju se kod 4% živorođene djece; 20% ih umire u prvom mjesecu, 50% u prvoj godini, dok ostali imaju različite probleme koji s različitom učestalošću utječu na rast i razvoj (3, 6).

U dječijoj kardiologiji došlo je do značajnog napretka u rješavanju velikog broja urođenih srčanih mana. Najvećim napretkom smatra se korekcija transpozicije velikih arterija kojom se zamijene pozicije aorte i plućne arterije još u neonatalnom periodu, te tako uspostavi normalna cirkulacija vrlo brzo nakon rođenja (7).

Specifičnost fetalne cirkulacije jeste osnovni razlog zašto se većina srčanih mana ne manifestuje u trudnoći. Četiri su glavne karakteristike fetalne cirkulacije: povišena plućna vaskularna rezistencija i smanjen protok kroz pluća, niska placentalna, odnosno sistemska vaskularna rezistencija, postojanje komunikacija između sistemske i plućne cirkulacije i paralelna dispozicija obje komore koje simultano pumpaju krv u istu, sistemsku cirkulaciju. Zbog ovih karakteristika fetalne cirkulacije, pojedine srčane mane se dobro podnose in utero, a srčanu insuficijenciju ispoljavaju u prvim nedjeljama života (1, 6).

Uvođenje fetalne ehokardiografije (8) omogućilo je postavljanje tačne dijagnoze još u trudnoći, a time i daljni adekvatan nadzor, te porođaj i operativni zahvat u odgovarajućem kardiološkom centru. U većini evropskih zemalja preporučeni period za pregled fetalnog srca jeste XVIII i XXV nedjelja (2, 9, 10, 11). Vodeći stručnjaci za fetalnu ehokardiografiju smatraju da je optimalna veličina trudnoće za pregled fetalnog srca između XVIII i XX nedjelje, transabdominalnom sondom 5-7,5 MHz (10), mada Yagel (1, 10) predlaže da se fetalna ehokardiografija radi na početku II trimestra (14-16 nedjelja) transvaginalno, a da se ponovi između XXII i XXIII nedjelje. I drugi su autori ukazali na mogućnost i značaj pregleda embrionalnog srca na kraju I trimestra trudnoće

(12-15), čime je trudnicama omogućen izbor i za prekidom trudnoće još u prvom trimestru ako se radi o teškoj srčanoj mani (3, 10, 16), ili se dobije dragocjeno vrijeme za druge dijagnostičke pretrage i konačnu dijagnozu (17, 18). Ukoliko se radi o operabilnoj srčanoj mani, kontaktira se referentni kardiološki centar pod čijim nadzorom će biti daljnji tok trudnoće, te vrijeme i mjesto poroda. Na taj način značajno se povećavaju šanse za uspjeh nakon postnatalnog operativnog tretmana (19). U nekim slučajevima, kao što je to kod smetnji srčanog ritma, moguće je liječenje i u vrijeme trudnoće (20).

PRENATALNA DIJAGNOZA SRČANIH MANA

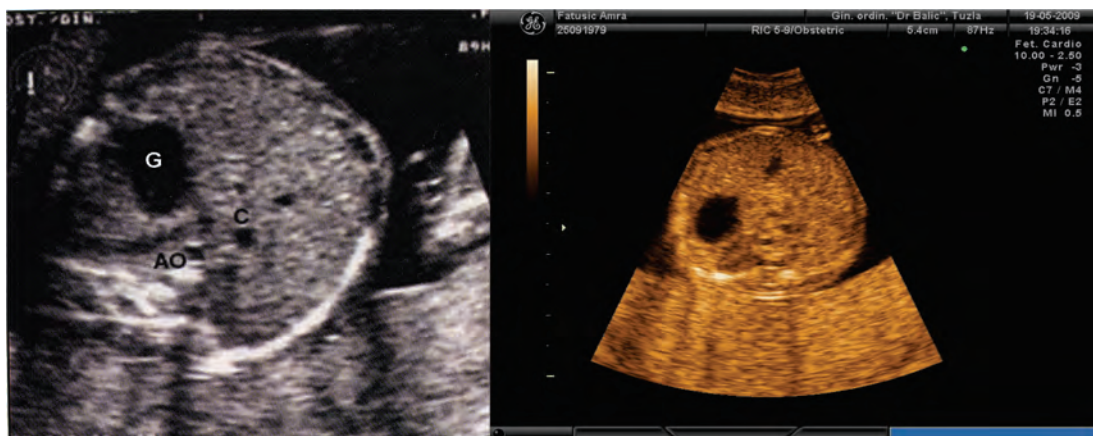
Fetalni skrining u XIII ili XIV nedjelji ukazuje na hromozomske aberacije, ali indirektno i na srčane mane, te bi pozitivan nalaz trebao biti indikacija za fetalnu ehokardiografiju (4, 21-25), kao i trudnice s dijabetesom (26) ili pozitivnom ličnom, porodičnom ili reproduktivnom anamnezom u vezi sa srčanim oboljenjima u ranijim trudnoćama ili kod bliže rodbine (27-29).

Brzi razvoj ultrazvučne tehnike kao što je obijeni dopler, pulsni dopler, power dopler, 3D, 4D, B-tok (B-flow), te usavršavanje digitalne tehnike, omogućili su dobijanje vrlo visoke rezolucije slike, a time i pregled fetalnog srca i u manjoj trudnoći (11, 12, 15).

S obzirom da se formiranje fetalnog srca najvećim dijelom završava do kraja XIV nedjelje, logično je da se pojavila ideja o vaginalnom pregledu sa sondom visoke rezolucije već u XV nedjelji. U tom periodu dužina ploda (CRL) se kreće između 9 i 10 cm što omogućava da se vaginalnom sondom izvrši kvalitetan pregled jer je plod još uvijek u njenom "dometu" (10-12). S druge strane, na ovaj se način postiže visoka rezolucija slike jer je između ploda i fetalnog srca samo tanki zid uterusa, te je moguće napraviti sve referentne presjeke potrebne za pregled srca (28, 29). Uz to, kod ovoga pregleda položaj ploda, debljina pacijentice, te smještaj posteljice, ne utječu na kvalitet pregleda.

TEHNIKA ULTRAZVUČNOG PREGLEDA FETALNOG SRCA

Prenatalna dijagnostika srčanih mana temelji se prije svega na ocjeni prikaza "četiri komore" koji se uobičajeno izvodi između XVIII i XXV

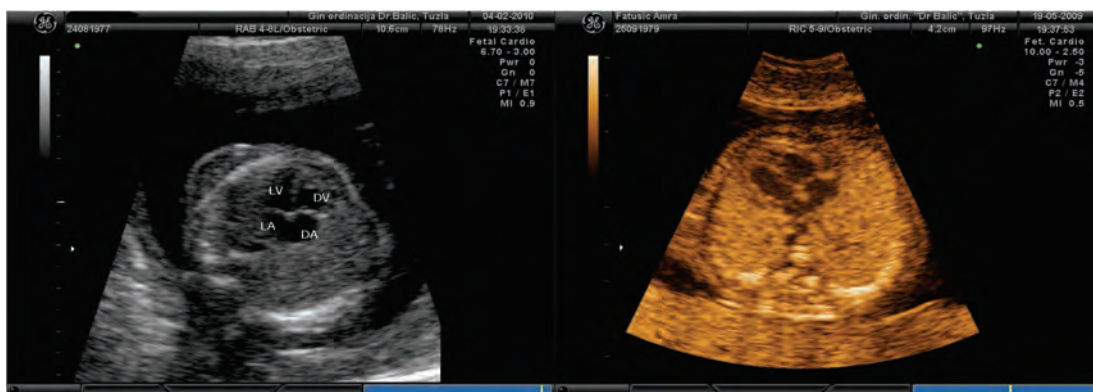


Slika 1. Presjek na nivou gornjeg abdomena: XX nedjelja (lijevo) i XV nedjelja (desno) (Balić A., 2007, 2009.)

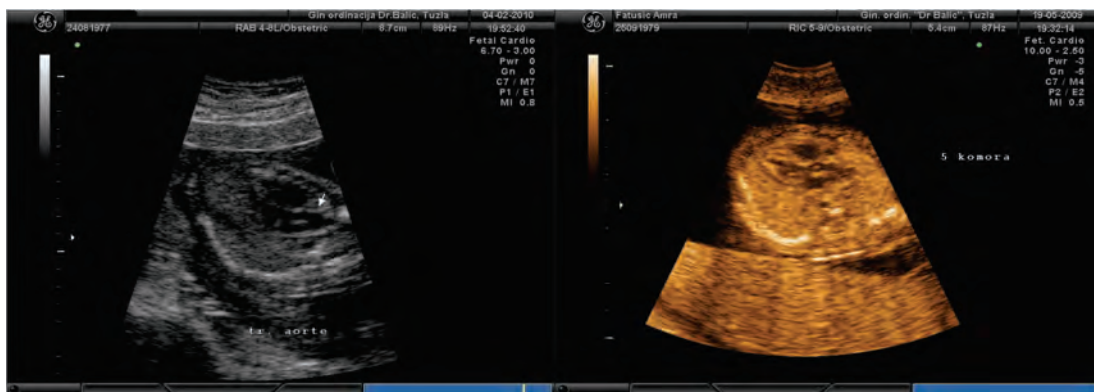nedjelje trudnoće, a koji je u većini razvijenih država dio prenatalnog skrininga (2, 11, 12). Prije nego se pristupi traženju presjeka četiri komore neophodna je orijentacija u vidu prikaza gornjeg abdomena koji omogućuje prikaz lokacije želuca, jetre, aorte, vene kave inferior u odnosu na kičmu, a time i položaja unutrašnjih organa (28) (slika 1). Poslije toga se traži presjek kroz četiri šupljine koji predstavlja osnovu za procjenu normalne srčane anatomije (11, 28, 29) (slika 2). Kada se nađe traženi presjek, slika se uveća za tri do četiri puta, pa se tek onda analizira. Prvo se procijeni veličina srca u odnosu na grudni koš, a koja ne bi trebala biti veća od jedne trećine. Položaj srca je normalan kada je vrh okrenut prema lijevo, tako da ugao, kojeg čine interventrikularni septum i zamišljena linija od sternuma do kičme, iznosi od 35° do 45°, i nalazi se iznad želuca (16, 28, 29). Daljnjom analizom segmentne građe srca isključuje se postojanje perikardijalnog izljeva, te izgled i veličina komora koje su približno jednake. Desna komora se raspoznaje po položaju (bliža je zidu grudnog koša), niže

usađenom trikuspidalnom valvulom u odnosu na mitralnu, kao i nešto grubljim unutrašnjim zidovima zbog postojećih trabekula i Morganijevog mišića. Interventrikularni septum ima zadebljanu bazu na apikalnom kraju i istanjeni membranozni dio ka atrioventrikularnom spoju na koji se jednim dijelom pripajaju valvule (30). Pretkomore su manje, ovalnije, s međuatriskim septumom u kojem se raspoznaje foramen ovale i njegova valvula koja treperi unutar lijevog atrija. Valvule se inače posmatraju korištenjem funkcije "cine loop" koju imaju svi noviji aparati, a koja omogućuje vraćanje dvadesetak i više sličica. Drugim riječima, možemo vratiti i usporiti otvaranje i zatvaranje valvula. Detaljna ocjena četverokomorskog prikaza po ovim kriterijima može otkriti većinu srčanih mana (2, 10, 31). Ako se tome doda i mogućnost prikaza izlaznih komorskih trunkusa, učestalost otkrivanja srčane mane penje se i do 85% (2)!

Postepenom rotacijom sonde iz transverzalne u uzdužnu ravan grudnog koša, a uz praćenje duže ose lijeve komore, dobije se izlazni trakt u smjeru



Slika 2. Četverokomorski prikaz srca: u XX nedjelji (lijevo) i XV nedjelji (desno) (Balić A., 2010, 2009.)



Slika 3. Prikaz lijevog izlaznog trunkusa: u XX nedjelji (lijevo) i u XV nedjelji (desno) (Balić A., 2010, 2009.)

prema desnom ramenu ploda (28, 29, 32, 33) (slika 3). Prednji zid se nastavlja na interventrikularni septum, a zadnji produžava u prednji zalistak mitralne valvule, uz istovremenu vizualizaciju cijele valvule. Blagom rotacijom sonde prema vani, a u istoj ravni, dobije se i presjek kroz dužu osu desne komore na kojem se može raspoznati arterija pulmonalis kako izlazi iz desne komore u smjeru prema nazad i lijevo, u svom karakterističnom odnosu s lukom aorte (28, 29, 32, 33) (slika 4). Pomenute velike arterije križaju se pod pravim uglom, a eventualni izostanak tog križanja ukazuje na transpoziciju velikih krvnih žila.

PRESJEK KROZ KRAĆU OSU VELIKIH KRVNIH ŽILA

Dva izlazna trunkusa mogu biti prikazana simultano u jednoj kosoj parasagitalnoj ravni čime se omogućava i pregled perimembranoznog dijela interventrikularnog septuma (28, 29, 32, 33).

Prikazom izlaznih trunkusa može se ustanoviti postojanje dva odvojena arterijska zaliska, da su izlazni trunkusi približno jednake širine, kao i da su postavljeni pod pravim uglom.

Desni izlazni trunkus nastavlja se u plućnu arteriju koja je usmjerena ravno i nazad prema kičmi. Plućna je arterija veoma kratka; brzo se dijeli na tri grane: desnu i lijevu plućnu arteriju i *ductus arteriosus* (koji je vizualno produžetak glavne arterije).

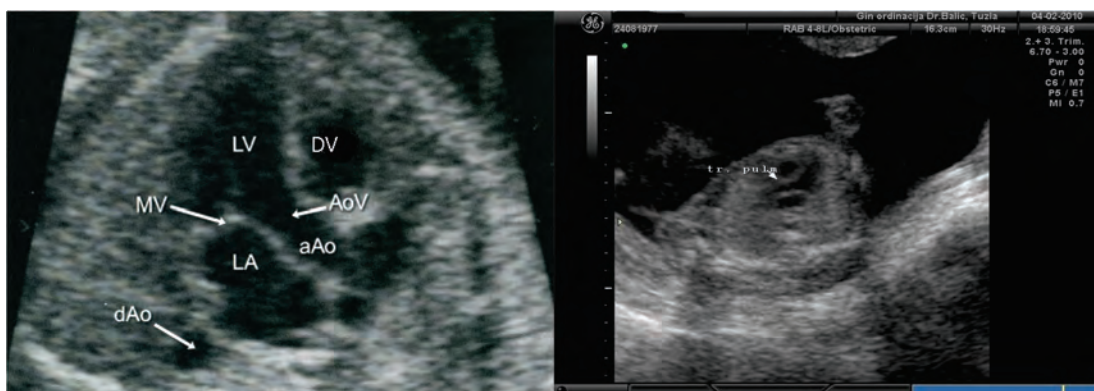
Arterija koja proizlazi iz lijevog trunkusa je aorta. Za razliku od plućne arterije, ascendentna aorta je relativno duga, s tim da prve veće grane idu prema glavi.

Prikaz tri krvne žile

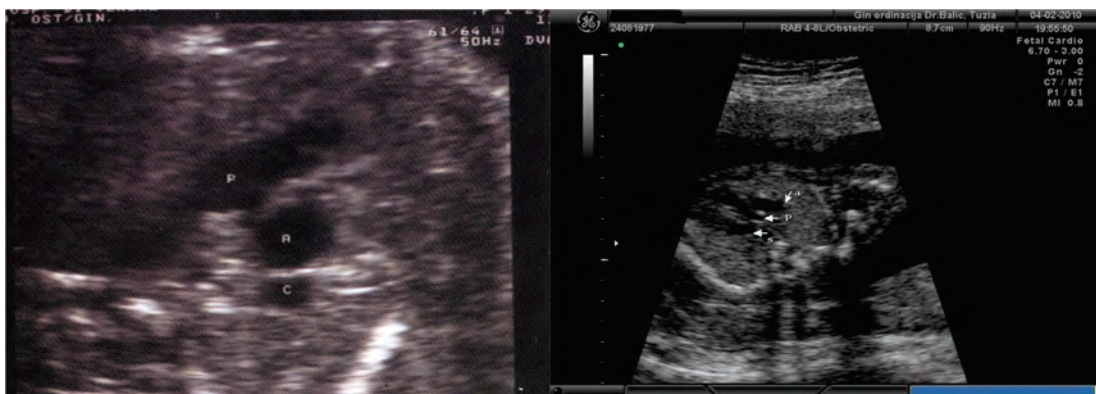
Prikaz tri krvne žile dobiva se na jednoj kosoj poprečnoj ravni visoko u grudnom košu (12, 28, 29, 32, 33). S obzirom da se aortni luk nalazi više u prsima nego "duktalni luk" koji leži s njegove lijeve strane, zamišljena ravan mora biti nagnuta prema plodovoj lijevoj strani da bi se prikazala oba luka.

Cilj ovoga presjeka jeste prikazati tri velike krvne žile (pulmonarnu arteriju, aortu i *venu cava superior*) pri čemu je pulmonarna arterija smještena više prema naprijed (slika 5).

Aortalni luk i pulmonarna arterija, oko 20 sedmice, približno su jednaki širinom. U većoj trudnoći, pul-



Slika 4. Prikaz desnog izlaznog trunkusa: u XX nedjelji (lijevo) i u XV nedjelji (desno) (Balić A., 2009, 2010.)



Slika 5. Prikaz tri velike krvne žile: u XX nedjelji (lijevo) i u XV nedjelji (desno) (Balić A., 2009.)

monarna arterija je nešto veća nego aorta, a izražena razlika može ukazivati na koarktaciju aorte.

Longitudinalni prikaz aortnog luka

Jednim kosim, sagitalnim presjekom može se prikazati lijevi izlazni trunkus, luk aorte i silazna aorta (28, 29). Aortni luk se proteže od prednje desne strane ploda prema straga i lijevo. Stoga je ova ravan najbolje locirana ukoliko se sondom prelazi od srednjeg sagitalnog dijela kičme fetusa i ukoliko je sonda usmjerena na lijevi dio kičme i ukošena lagano prema desnoj strani ploda.

Normalno je da aortni luk formira uski "pastirski štap"; širi aortni luk je karakteristika premještanja velikih arterija (slika 6), a uži može ukazivati i na koarktaciju aorte.

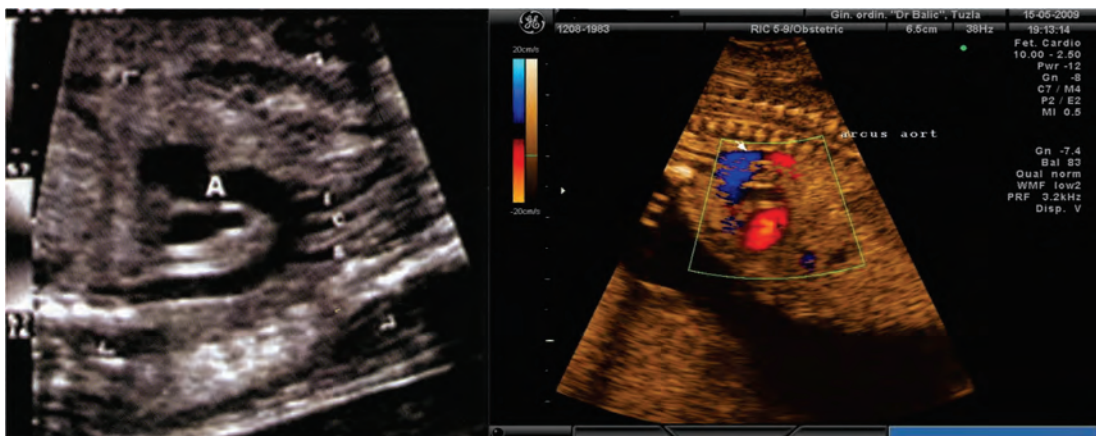
Aortni luk daje grane za glavu i vrat. Prikaz aortnog luka bez ogranaka za glavu i vrat može biti posljedica srčane mane ili nepravilnog prikaza ravni koji pokazuje tzv. "kanalni luk". U ostalim presjecima, plućna arterija, arterijski kanal i silazna aorte vide se u kontinuitetu.

M-MOD ZAPIS

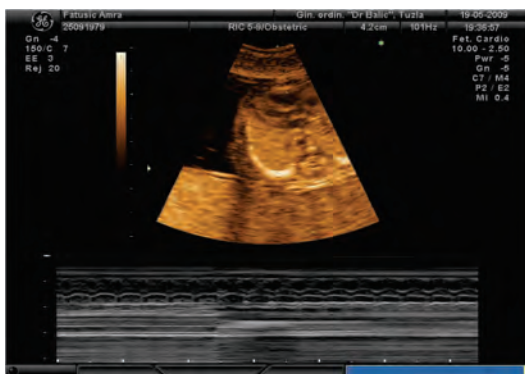M-mod predstavlja osnovu za detaljnu analizu kretnji određenih intrakardijalnih struktura i njihovu uzročno-posljedičnu vremensku povezanost u toku srčanog ciklusa (20). Pravu vrijednost M-mod ima tek u kombinaciji s dvodimenzionalnom "živom" slikom koja omogućuje pravilno postavljanje kursora u željenu ravan. M-mod kursor mora da prođe kroz određene srčane strukture, a da bi se to postiglo obično se koristi dvodimenzionalna slika u ravni četiri srčane šupljine (slika 7).

OBOJENI I PULSNI DOPLER U PREGLEDU FETALNOG SRCA

Obojeni ili kolor dopler predstavlja drugu fazu pregleda fetalnog srca, a koji značajno obogaćuje informacije koje nudi siva skala (17, 34). Njegov je najveći značaj u jednostavnom i brzom prikazivanju homogenog protoka kroz srce i velike krvne žile, te njihovo križanje pri izlasku iz srca. Osim toga, kolor dopler olakšava i vizualizaciju



Slika 6. Longitudinalni prikaz aortnog luka: u XX nedjelji (lijevo) i u XV nedjelji (desno) (Balić A., 2010, 2009.)

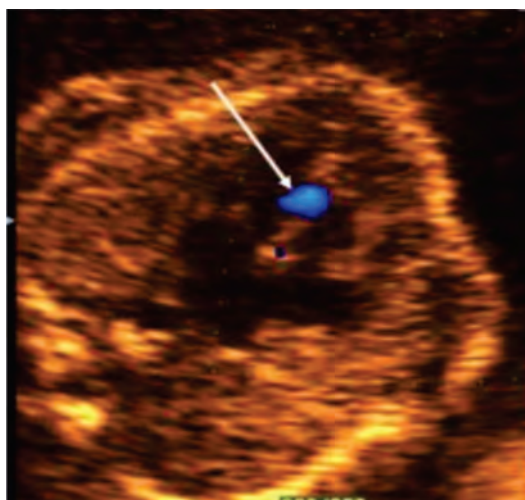


Slika 7. M-mod zapis u XV nedjelji (Balić A., 2009.)

defekta interventrikularnog septuma, te valvularnu regurgitaciju. Patološki protok ima karakterističnu žučkasto-zelenkastu boju (slika 8), a pulsni se doplerom, u tom slučaju, registruje reverzni protok (slika 9).

STIC

STIC (engl. *spatio-temporal image correlation*) predstavlja novi način kliničkog ispitivanja građe i funkcije fetalnog srca (33-41). Ta novina nudi jednostavno korištenje 4D ultrazvučne tehnike za prikupljanje velikog broja podataka vezanih za građu fetalnog srca, i u vremenu i u prostoru. Cilji se postupak sastoji iz dva dijela. Prvi je skeniranje nekoliko srčanih ciklusa u trajanju od 12 do 15 sekundi. Drugi je analiza dobivenih podataka putem kompjuterskog programa koji omogućuje analizu svakog dijela srca u prostoru kada je ono zaustavljeno u nekoj fazi srčanog ciklusa. Takođe se analizira i u "vremenu", tj. kada srce radi, s tim da se može značajno usporiti što olakšava



Slika 8. Kolor dopler prikaz interventrikularnog septalnog defekta u XV nedjelji (Balić A., 2009.)

vizualizaciju svih relevantnih srčanih struktura, a time i prepoznavanje velikog broja srčanih mana.

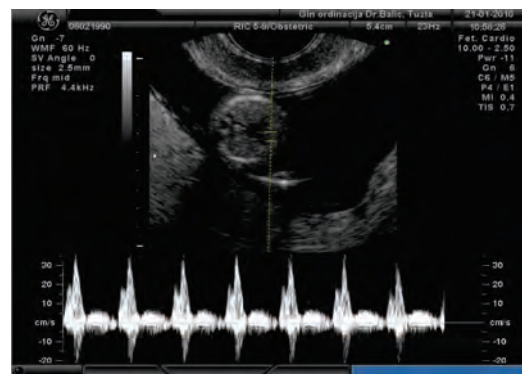
Ovaj program značajno olakšava vrlo kompleksan pregled fetalnog srca, te otvara mogućnost dijagnostikovanja i vrlo kompleksnih urođenih srčanih mana, čak i u XV nedjelji trudnoće (14, 15).

U zaključku, u standardnoj fetalnoj ehokardiografiji segmentna građa srca ispituje se različitim presjecima kojima se vizualizira poprečni presjek gornjeg abdomena, četiri šupljine, izlazni trunkusi, tri velika krvna suda i longitudinalni prikaz luka aorte.

Na ovaj način mogu se otkriti ventrikularni i atri-ventrikularni septalni defekti, koarktacija aorte, stenoza *a. pulmonalis*, stenoza aorte, tetralogija Fallot, sindrom hipoplastičnog lijevog srca, transpozicija velikih krvnih žila, te kardiomegalija, perikardijalni izljev, patološka pozicija srca, poremećaji ritma i frekvence srčanog rada.

Zahvaljujući usavršavanju ultrazvučnih uređaja danas je moguće sve ove presjeke prikazati i vaginalnom sondom u XV nedjelji, kada je srce potpuno formirano, te ne treba čekati XX nedjelju. Pregled je složen i dug, ali je moguć i to na istoj opremi na kojoj se inače radi klasična fetalna ehokardiografija u XX nedjelji. Jedini problem jeste što se pregled mora uraditi u XV nedjelji jer u manjoj trudnoći to nije moguće zbog nedovoljne razvijenosti i veličine srca, a u većoj trudnoći fetus, zbog svoje veličine, može izaći izvan "dometa" vaginalne sonde.

To je osobito važno za trudnice koje spadaju u grupu visokog rizika za rađanje djece sa srčanom greškom, kod kojih bi se kvalitetan probir mogao izvršiti već u XV nedjelji, te se na taj način može



Slika 9. Pulsni dopler trikuspidalne regurgitacije u XV nedjelji (Balić A., 2009.)

pomoći roditeljima da na vrijeme donesu odluku za prekid trudnoće, ako se ustanovi teška mana, ili o nastavku trudnoće i ponovnom pregledu između XX i XXIV nedjelje.

LITERATURA

- Jovanović I. Prenatalna dijagnostika urođenih srčanih mana -15-godišnje iskustvo. U: *Ultrazvuk u ginekologiji, perinatologiji i reproduktivnoj medicini*. Beograd, Srbija: Ian Donald Inter-University School of Medical Ultrasound, 2004: 27-9.
- Garne E, Stoll C, Clementi M, The Euroscan group. Evaluation of prenatal diagnosis of congenital heart disease by ultrasound: experience from 20 European registers. *Ultrasound Obstet Gynaecol* 2001; 17:386-91.
- Volpe P, Rustico MA, Gentile M. Ultrasound evaluation of fetal heart. U: Kurjak A, Chervenak FA, ur. *Textbook of ultrasound in obstetrics & gynaecology*. New Delhi: Jaypee Brothers 2004: 280-9.
- Ferencz C, Neill CA, Baughman JA, Rubin JD, Brenner JZ, Perry LW. Congenital cardiovascular malformations associated with chromosome abnormalities: an epidemiologic study. *J Pediatr* 1989; 114:79-86.
- Bianchi A. Echocardiography in prenatal diagnosis. U: *Ultrazvuk u ginekologiji, perinatologiji i reproduktivnoj medicini*. Beograd, Srbija: Ian Donald Inter-University School of Medical Ultrasound, 2004: 23-26.
- Parezanović V. Prenatalna dijagnostika pasivnih srčanih mana. U: *Ultrazvuk u ginekologiji, perinatologiji i reproduktivnoj medicini*. Beograd, Srbija: Ian Donald Inter-University School of Medical Ultrasound, 2004: 74-79.
- Jaeggi ET, Sholler GF, Jones ODH, Cooper SG. Comparative analysis of pattern, management and outcome of pre-versus postnatal diagnosed major congenital heart disease: a population-base study. *Ultrasound Obstet Gynaecol* 2001; 17:380-5.
- Henry WL, DeMaria A, Gramiak R, King DL, Kisslo JA, Popp RL, Sahn DJ, Schiller NB, Tajik A, Teichholz LE, Weiman AE. Report of the American Society of Echocardiography Committee on nomenclature and standards in two-dimensional echocardiography. *Circulation* 1980; 62:212-7.
- Premru-Sršen T. Ultrazvučna preiskava V drugem trimestru. *Medicinski razgledi* 2005; 44 (supl. 2):27-44.
- Allan L, Benacerraf B, Copel JA, Carvalho JS, Chaoui R, Eik-Nes SH, Tegnander E, Gembruch U, Huhta JC, Pilu G, Wladimiroff J, Yagel S. Isolated major congenital heart disease. *Ultrasound Obstet Gynaecol* 2001; 17:370-9.
- Balić A. Ultrazvuk u trudnoći U: Balić A, ur. *Perinatologija*. Tuzla: PrintCom, 2007:43-66.
- Allan L: Antenatal diagnosis of heart disease. *Heart* 2000; 83:367.
- Radunović N. Ehokardiografija u I trimestru: realnost i zabluda. U: *Ultrazvuk u ginekologiji, perinatologiji i reproduktivnoj medicini*. Beograd, Srbija: Ian Donald Inter-University School of Medical Ultrasound, 2004:44-7.
- Viñals F, Ascenzo R, Naveas R, Huggon I, Giuliano A. Fetal echocardiography at 11 + 0 to 13 + 6 weeks using four-dimensional spatiotemporal image correlation telemedicine via an Internet link: a pilot study. *Ultrasound Obstet Gynaecol* 2008; 31:633-8.
- Turan S, Turan OM, Ty-Torredes K, Harman CR, Baschat AA. Standardization of the first-trimester fetal cardiac examination using spatiotemporal image correlation with tomographic ultrasound and colour Doppler imaging. *Ultrasound Obstet Gynaecol* 2009; 33:652-6.
- Bajić S. Dijagnostika najčešćih urođenih anomalija fetalnog srca. U: *Zbornik radova II kongresa ginekologa i perinatologa u BiH, Sarajevo 1.-3.10.2009*. Müller, Sarajevo, 2009: 19.
- Balić A. Antenatalna dijagnostika fetalnih anomalija i hromozomskih bolesti. U: Balić A, ur. *Perinatologija*. Tuzla: PrintCom, 2007:76-85.
- Balić D, Balić A. Antenatalna dijagnostika fetalnih anomalija i hromozomskih abnormalnosti. *Pedijatrija danas* 2008; 4:42-52.
- Chaoui R. Fetal echocardiography: state of the art of the state of the heart. *Ultrasound Obstet Gynaecol* 2001; 17:277-84.
- Veselić S. Diagnostika in obravnava strkturnih srčnih napak in motenj srčnega ritma pri plodu: Diagnosis and Management of fetal Cardiac abnormalities. *Medicinski razgledi* 2005; 44 (supl. 2):119-26.
- Hyett JA, Perdu M, Sharland G, Snijders RSM, Nikolaidis KH. Using fetal translucency to screen for major congenital cardiac defect at 10-14 weeks of gestation: population based cohort study. *Br J Obstet Gynaecol* 1999; 18:81-5.
- Zosmer N, Souter VL, Chan CSY, Hugon IC, Nikolaidis KH. Early diagnosis of major cardiac defects in chromosomally normal fetuses with increased nuchal translucency. *Br J Obstet Gynaecol* 1999; 106: 829-33.
- Balić A, Balić D. The role of transvaginal 4D ultrasonography in detection chromosomal anomalies at 13-14 weeks. U: *Abstract book of the XVIII FIGO World congress of gynecology and obstetrics, Kuala Lumpur, Malaysia, 2006*. Abstract V3.9.1, str. 136. FIGO, London, UK.
- Balić A, Balić D. Skrining na hromozomske abejacije u XIII ili XIV nedjelji trudnoće. U: *Zbornik radova simpozijuma Perinatalni trendovi u Bosni i Hercegovini*. Sarajevo, ANUBiH 2006:135-8.
- Balić A, Balić D. Ultrazvučni pregled u XIV nedjelji. U: *Zbornik radova Perinatalnih dana BiH*. Tuzla, Printcom 2008: 69-74.
- Jaeggi ET, Fouron JC, Bland JM, Tekay A, Thilaganathan B. Fetal cardiac performance in uncomplicated and well-controlled maternal type I diabetes. *Ultrasound Obstet Gynaecol* 2001; 17:311-5
- Sklansky MS. Prenatal screening for congenital heart disease: a moving proposal. *J Ultrasound med* 2007; 26:1-7.

IZJAVE

Komercijalni ili potencijalni dvostruki interes ne postoji.

28. Huggon IC. Practical guide to fetal echocardiography. *Prenat Neonat Med* 2001; 6:38-53.
29. Yagel S, Cohen SM, Achiron R. Examination of fetal heart by five short-axis view: a proposed screening method for comprehensive cardiac evaluation. *Ultrasound Obstet Gynaecol* 2001; 17:367-9.
30. Ibrahimović J, Begić H. Ventrikularni septalni defekt –rezultati desetogodišnjeg praćenja. *Pedijatrija danas* 2007; 3:194-200.
31. Jouannic JM, Gavard L, Fermont L, Le Bidois J, Parat S, Vouhé PR, Dumez Y, Sidi D, Bonnet D. Sensitivity and specificity of prenatal features of physiological shunts to predict neonatal clinical status in transposition of the great arteries. *Circulation* 2004; 110:1743-6.
32. Yagel S, Arbel R, Anteby EY, Raveh D, Achiron R. The three vessels and trachea view (3VT) in fetal cardiac scanning. *Ultrasound Obstet Gynecol* 2002; 20:340-5.
33. DeVore GR, Polanco B, Sklansky MS, Platt LD. The 'spin' technique: a new method for examination of the fetal outflow tracts using three-dimensional ultrasound. *Ultrasound Obstet Gynecol* 2004; 24:72-82.
34. Turan S, Turan OM, Maisel P, Gaskin P, Harman CR, Baschat AA. Three-dimensional sonography in the prenatal diagnosis of aortic arch abnormalities. *J Clin Ultrasound* 2009; 37:253-7.
35. Hartung J, Kalache KD, Chaoui R. Three-dimensional power Doppler ultrasonography (3D-PDU) in fetal diagnosis. *Ultraschall Med* 2004; 25:200-5.
36. DeVore GR, Falkensammer P, Sklansky MS, Platt LD. Spatiotemporal image correlation (STIC): new technology for evaluation of the fetal heart. *Ultrasound Obstet Gynecol* 2003; 22:380-7.
37. Viñals F, Poblete P, Giuliano A. Spatio-temporal image correlation (STIC): a new tool for the prenatal screening of congenital heart defects. *Ultrasound Obstet Gynecol* 2003; 22:388-94.
38. Volpe P, Campobasso G, Stanziano A, De Robertis V, Di Paolo S, Caruso G, Volpe N, Gentile M. Novel application of 4D sonography with B-flow imaging and spatio-temporal image correlation (STIC) in the assessment of the anatomy of pulmonary arteries in fetuses with pulmonary atresia and ventricular septal defect. *Ultrasound Obstet Gynecol* 2006; 28:40-6.
39. Turan S, Turan A, Baschat A. Three- and four-dimensional fetal echocardiography. *Fetal Diagn Ther* 2009; 25:361-72.
40. Stoeckl C. An automated approach to visualize standard views of the fetal heart. New findings, new visualization planes. GE Healthcare Zipf, Austria [Online] (2009). <http://www.volusonclub.net/whitepapers&id=345> (3. februar 2010.)
41. Falkensammer P. Spatio-Temporal Image Correlation for Volume Ultrasound Studies of the fetal heart. GE Healthcare, Zipf, Austria [Online] (2010). <http://www.volusonclub.net/whitepapers&id=181> (3. februar 2010.)

Fetal echocardiography in the 15th week of gestation

Adem Balić¹, Devleta Balić²

Department of Obstetric and Gynaecology, Health Centre Tuzla, *Gynecology Office "Dr Balić" Tuzla*

ABSTRACT

A fast development of the ultrasound technology has enabled a very high resolution of images thus opening a possibility for better quality of images of all fetal structures including fetal heart. Transabdominal ultra-sound examination of heart is commonly conducted after the 10th week when it is possible to get a quality image of all relevant heart structures using 3-5MHz probes. Having in mind that fetal heart is mostly formed by the end of the 14th week, an idea of a vaginal ultrasound examination in the 15th week using 5-9MHz probes has been a logical one. In that period the length of the fetus ranges from 9 to 10 centimeters, which is a basis for an assumption that a quality examination of the fetal heart may be conducted using the vaginal probe. This paper is showing all standard cross-sections of fetal heart (4 chambers, outflow tracts, cross-section of three great vessels and longitudinal view of aortic and ductal arches) obtained by vaginal examination in the 15th week and abdominal examination in the 20th and 22nd week.

The transvaginal examination of fetal heart is possible in the 15th week and it is recommended to be done in all pregnant women with problematic personal and reproductive anamnesis and those with positive ultrasonographic markers for chromosomal defects.

Key words: echocardiography, fetus, 15 weeks