

## ANTENATALNA DIJAGNOSTIKA FETALNIH ANOMALIJA I HROMOZOMSKIH ABNORMALNOSTI

Devleta BALIĆ<sup>1</sup>, Adem BALIĆ<sup>2</sup>

<sup>1</sup>Ginekološko-akušerska klinika  
Univerzitetsko-kliničkog  
centra Tuzla

<sup>2</sup>Dom zdravlja sa poliklinikom  
»Dr. Mustafa Šehović« Tuzla,  
Bosna i Hercegovina

Adresa za dopisivanje:  
Prof. dr. Devleta Balić  
Kojšino 25  
75000 Tuzla,  
Bosna i Hercegovina  
e-mail: drbalic@bih.net.ba

**Primljeno:** 6. 1. 2008.

**Prihvaćeno:** 6. 2. 2008.

**Pedijatrija danas** 2008;4(1):42-52

U antenatalnoj dijagnostici fetalnih anomalija se koristi veliki broj metoda koje možemo podijeliti u dvije grupe: neinvazivne i invazivne. Najšire primjenjivana neinvazivna metoda je ultrazvučni pregled u trudnoći koji se može kombinirati sa biohemijskim markerima ili invazivnim procedurama kao što je amniocenteza. Značajan korak u ranoj dijagnozi fetalnih anomalija i hromozomskih abnormalnosti predstavlja uvođenje transvaginalnog ultrazvučnog pregleda na kraju prvog trimestra trudnoće čiji cilj je traženje morfoloških anomalija, ali i ultrazvučnih pokazatelja hromozomskih aberacija na osnovu fenotipskih i strukturalnih karakteristika za koje je utvrđeno da su u visokom procentu vezani sa hromozomopatijama. Osnovni morfološki detalji koji se vizualiziraju u ovom periodu su: simetrija hemisfera, cerebelum, horiodni pleksusi, bočne komore, prednji trbušni zid, leđa, gornji i donji ekstremiteti, kičma, srce, dijafragma, želudac, bubrezi i mokraćna bešika. Biometrija ploda u tom periodu treba da obuhvata mjere glave, duge kosti i obim abdomena. Neki od markera na hromozomske aberacije koji se mogu prikazati na kraju I i u II trimestru trudnoće su povećani nihalni nabor preko 3 mm, cistični higrom, nerazvijene nosne kosti, proširenje pijelona veće od 3 mm, omfalokela, cista horiodnog pleksusa, hiperehogeno crijevo, skraćenje dugih kostiju, patološki protok u duktus venosus. Biohemijski markeri za hromozomopatije koji se određuju iz seruma majke su beta-humani horionski gonadotropin, nekonjugirani estriol i alfa-fetoprotein. Invazivne metode koje se sastoje u određivanju kariotipa iz fetalnih ćelija i posteljice su biopsija horiona, kasna placentocenteza, amniocenteza i kordocenteza. Druge tehnike, kao što su biopsija fetalnih tkiva i analiza fetalnih ćelija u krvi majke još uvijek nisu rutinske metode.

**Ključne riječi:** Antenatalna dijagnostika ▪ Fetalne anomalije ▪ Hromozomske abnormalnosti ▪ Ultrazvuk ▪ Biohemijski markeri

## Uvod

Prema statistikama Svjetske zdravstvene organizacije danas se 5-7% novorođenčadi rađa sa nekom anomalijom. Te »anomalije« su u najvećem broju slučajeva estetski defekti koji ne utiču na kvalitet života individue i ne ometaju funkcije organizma. Iste statistike govore da ukoliko novorođenče ima tri tzv. minor anomalije onda 90% takve novorođenčadi ima i neku »maior anomaliju« koju treba dokazati dopunskim pretragama (1).

Danas se anomalije ne samo otkrivaju nego i liječe antenatalno, a mnoge ljudske jedinke čiji život bi u prošlosti bio nemoguć danas doživljavaju normalan ljudski vijek. Tome doprinose i bolji ekonomski uslovi, koji i biološki manje vrijednim jedinkama omogućavaju kvalitetan život. Naravno to nameće i mnoga etička i moralna pitanja, te dijeli naučnu javnost u grupu onih koji smatraju da je svaki »život kvalitetan«, dok drugi smatraju da se neke anomalije kao što su npr. anencephalus ili acardius ne mogu smatrati čovjekom iako su stvorena od strane čovjeka.

Najveći broj anomalija je nasljednog porijekla, one čine fenotipsku karakteristiku individue, genetski su uvjetovane i prenose se generacijama. Drugu grupu anomalija čine tzv. fenokopije tj. anomalije nastale djelovanjem vanjskih faktora tokom intrauterinog života. Tako npr. mikrocefalija je anomalija koja može imati genetsko porijeklo kao dio sindroma ili hromozomske abnormalnosti, ali može nastati i u toku intrauterinog života kao rezultat djelovanja nekog teratogenog agensa (infekcija, lijekovi) (1). Razlikovati urođenu anomaliju od stečene je drugi korak u dijagnozi koji traži znanje, iskustvo i multidisciplinarni pristup ginekologa, pedijatra i genetičara.

Do prije četrdesetak godina fetalne anomalije su otkrivane po rođenju, dok se danas

u antenatalnoj dijagnostici fetalnih anomalija koristi veliki broj metoda koje možemo podijeliti u dvije grupe: neinvazivne i invazivne. Najčešće primjenjivana neinvazivna metoda u dijagnostici fetalnih anomalija i hromozomskih abnormalnosti je ultrazvuk koji se upotrebljava samostalno ili se kombinuje sa biohemijskim metodama probira za hromozomske abnormalnosti. Ove neinvazivne metode se potom kombiniraju sa invazivnim metodama kao što su amniocenteza, kordocenteza, biopsija horionskih resica i placentocenteza.

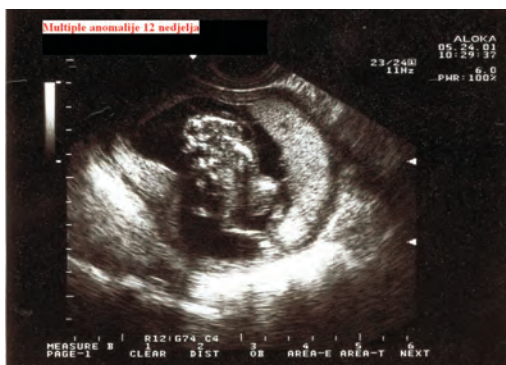## Primjena ultrazvuka u dijagnozi fetalnih anomalija

Ultrazvuk se u ginekologiji i opstetriciji primjenjuje u zadnjih četrdeset godina. U tom periodu, zahvaljujući ne samo napretku tehnologije i usavršavanju ultrazvučnih aparata, nego i sticanju iskustava samih istraživača kao i mogućnosti transabdominalnog i transvaginalnog pristupa ultrazvuk, postaje moćno »oružje« u praćenju intrauterinog stanja ploda. To se ne odnosi samo na praćenje intrauterinog rasta, količine plodove vode, vitalnosti ploda nego i sve ranijeg otkrivanja fetalnih malformacija i ultrazvučnih biljega hromozomskih i drugih fetalnih abnormalnosti.

Značajan korak u ranoj dijagnozi fetalnih anomalija predstavlja uvođenje transvaginalnog ultrazvučnog pregleda na kraju prvog trimestra trudnoće tj. sa 13-14 nedjelja.

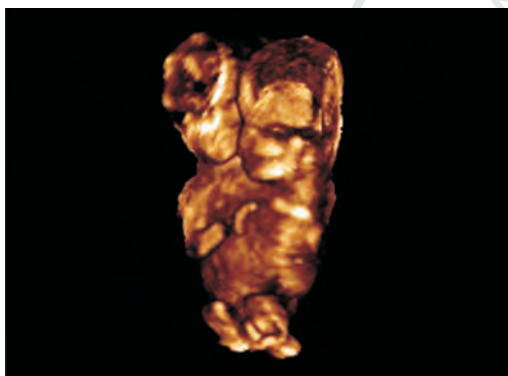Rutinska primjena ultrazvuka u trudnoći dovela je do pravljenja različitih standarda, kako u pogledu sadržaja i dinamike pregleda, tako i u pogledu praćenja rasta i promjena u strukturi određenih tkiva. Za pravilnu interpretaciju nalaza neophodno je poznavanje gestacijske dobi, te rizičnih i patoloških faktora vezanih za trudnoću. Iz didaktičkih razloga anomalije dijelimo pre-

ma organskim sistemima kojima pripadaju iako neke anomalije zahvataju više organa i organskih sistema zajedno (2) (Slika 1).



**Slika 1** 2D prikaz embrija sa multiplim anomalijama u 11. nedjelji

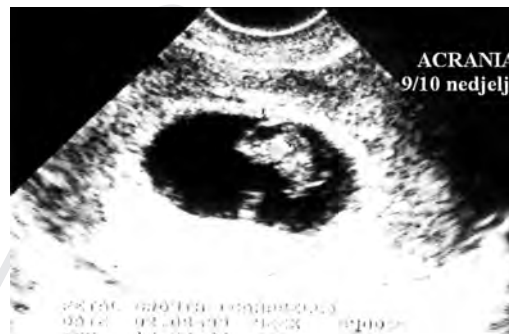**Figure 1** A 2D image of embryo with multiple anomalies at 11 weeks



**Slika 2** Dicephalus 3D prikaz u 14. nedjelji

**Figure 2** A 3D image of dicephalus at 14 weeks

Koštane strukture glave ploda vidljive su već od 10. a intrakranijalne od 14. nedjelje trudnoće. Vaginalnim pregledom na početku II trimestra moguće je vidjeti slijedeće anomalije: anencefalus, akranija (Slika 3), ventrikulomegalija, hidrocefalus, mikrocefalija, anomalije stražnje lobanjske jame, aplazija i hipoplazija malog mozga, holoprocencefalija, ciste pleksusa horioideusa, spina bifida, meningocele i meningomijelocela (Slika 2).



**Slika 3** Anencefalus -2D prikaz u 10. nedjelji

**Figure 3** A 2D image of anencephalus at 10 weeks

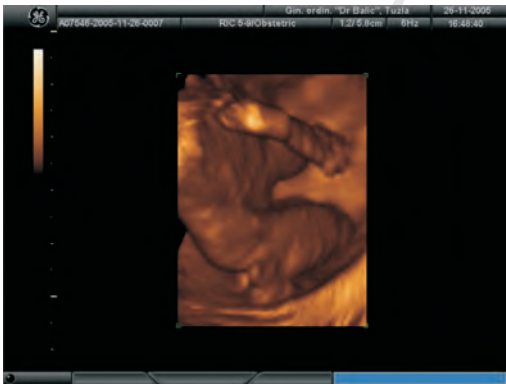### Anomalije kardiovaskularnog sistema

Na rutinskom pregledu na kraju prvog trimestra trudnoće moguće je prikazati na jednom presjeku sve četiri komore, utvrditi njegov položaj u grudnom košu, te ritam i frekvenciju. Takav uredan nalaz uz negativnu anamnezu daje 95% sigurnost zdravog srca. Detaljniji pregled se radi tek krajem II trimestra kada je moguće prikazati sve relevantne srčane strukture abdominalnom sondom. Za kvalitetnu fetalnu ehokardiografiju koja se inače obavlja u specijaliziranim centrima neophodan je kolor dopler ultrazvučni aparat. Indikacije za fetalnu ehokardiografiju su: urođene srčane mane u porodici, dijabetes, epilepsija, virusne infekcije, neimuni hidrops ploda, suspektan ultrazvučni nalaz, srčana aritmija i anomalije drugih organa ali i patološki nalaz bilo koje metode probira (posebno nuhalnog prosvjetljenja), iako je nalaz kariograma uredan (3).

### Anomalije gastrointestinalnog sistema

Malformacije ovog sistema relativno se lako dijagnostikuju jer obično nastaju kao rezultat opstrukcije što dovodi do stvaranja cističnih proširenja koja su ultrazvukom prepoznatljiva. Što je opstrukcija distalnija to je više cis-

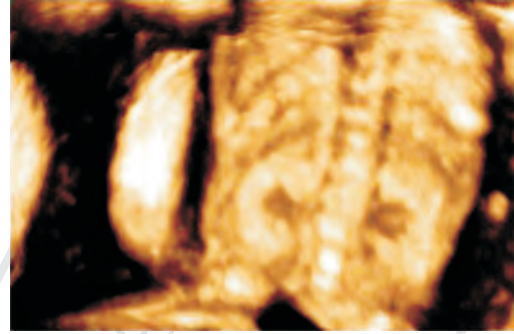
tičnih formacija u trbuhu ploda. Najčešće se radi o atreziji jednjaka, duodenuma, crijeva i analnog otvora čija prognoza je dobra jer se nakon rođenja hirurški uspješno rješavaju. U ovu grupu anomalija spadaju i defekti trbušnog zida kao što je gastrošiza i omfalocela (Slika 4). Fiziološka hernijacija može biti prisutna do 11. nedjelje gestacije a perzistencija omfalocele nakon te gestacije može biti udružena sa drugima anomalijama (50-70% slučajeva) ili sa hromozomskim aberacijama (30%) (4). Gastrošiza je defekt svih slojeva trbušnog zida obično na desnoj polovini trbušnog zida pored insercije pupčanika a praćena je evisceracijom trbušnih organa koji slobodno plutaju u plodovoj vodi.



**Slika 4** 3D prikaz omfalocele u 14. nedjelji  
**Figure 4** A 3D image of omphalocele at 14 weeks

### Anomalije uroptoetskog sistema

Veliki broj anomalija urinarnog trakta se može otkriti vaginalnim putem već u 14. nedjelji i to: Potterov sindrom (bilateralna agenezija bubrega), policistični i multicistični bubrezi, te opstruktivne i neopstruktivne hidronefroze. Različiti uzroci mogu dovesti do dilatacije uretera i hidronefroze (Slika 5). Dilatacija može biti toliko opsežna da dilatirani ureteri ispunjavaju cijeli abdomen, istežu i prednji trbušni zid i ometaju razvoj mišića (Sindrom »prune belly«).



**Slika 5** 3D prikaz početne hidronefroze u 14. nedjelji

**Figure 5** A 3D image of hydronephrosis at 14 weeks

### Anomalije koštanog sistema

Različite malformacije ekstremiteta vidljive su već u I trimestru, zahvaljujući činjenici da kosti dobro odbijaju ultrazvučne talase, tako da su danas sve poznate kongenitalne koštane anomalije prepoznate ultrazvučno. Na rutinskom pregledu moguće je utvrditi skraćenje, deformitete i aplaziju dugih kostiju.

### Fetalni tumori i fetalni hidrops

Ultrazvučno dijagnostikovanje tumora ploda prilično je jednostavno prepoznati a posebno fetalni hidrops. Fetalni hidrops nastaje kao posljedica smanjenog srčanog »outputa«, bolesti jetre koja uzrokuje hipoproteinemiju, ascites i hidrotoraks i/ili malformacijom limfnih puteva. Danas zbog prevencije Rh imunizacije češće vidimo neimuni fetalni hidrops. Sam neimuni fetalni hidrops je vezan sa velikim rizikom perinatalne smrti (90%). Uzroci su brojni a kao najčešći se smatraju anemija, kardiovaskularne anomalije, infekcije, bolesti jetre, hromozomske abnormalnosti i drugo (5).

### Markeri za hromozomske aberacije

Danas se pravovremenim ultrazvučnim pregledom antenatalno može otkriti 75%

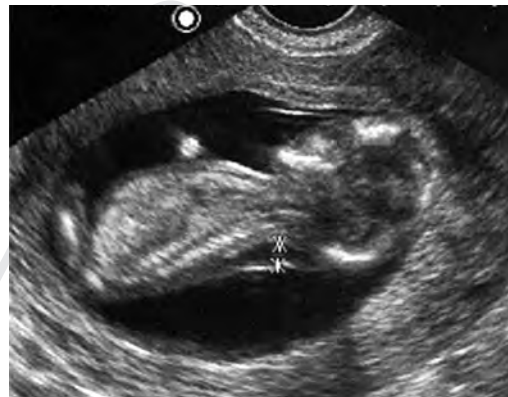fetalnih malformacija čime je značajno smanjeno rađanje djece sa strukturalnim defektima što je uticalo i na smanjenje perinatalnog morbiditeta i mortaliteta. Međutim, rađanje djece sa hromozomskim abnormalnostima i dalje predstavlja veliki problem čak i u zemljama sa visokorazvijenom perinatalnom zaštitom. Uvođenje amniocenteze kod žena starijih od 35 godina života dovelo je do značajnog smanjenja rađanja djece sa hromozomopatijama u toj dobnoj skupini trudnica, ali je i dalje ostao prisutan problem kod mlađih trudnica koje nisu bile obuhvaćene obaveznim probirom. Stoga se nameće potreba uvođenja novih metoda probira u neselecioniranom uzorku trudnica svih dobnih skupina.

Danas se primjenjuju i međusobno kombinuju dvije neinvazivne metode probira:

1. traženje ultrazvučnih pokazatelja hromozomskih aberacija na osnovu fenotipskih i strukturalnih karakteristika za koje je utvrđeno da su u visokom procentu vezani uz hromozomopatije i
2. biohemijski markeri za hromozomopatije koji se određuju iz seruma majke.

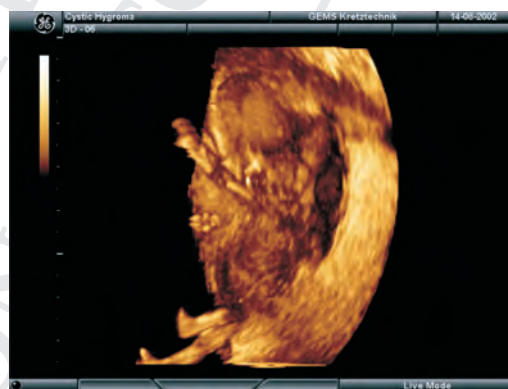### Ultrazvučni markeri za hromozomske aberacije

Langdon Down je još 1866. godine uočio zajedničke fenotipske karakteristike kod osoba sa trisomijom 21. para: nedostatak elasticiteta kože koji daje utisak viška kože na tijelu i pljosnato lice sa malim nosom. Nagli razvoj i digitalizacija ultrazvučne tehnike devedesetih godina prošlog vijeka omogućio je vizualizaciju tog »viška kože« na vratu ploda krajem trećeg mjeseca trudnoće. To zadebljanje vrata, označeno je kao nuchalna translucenca (NT) ili dorzonuchalni edem (DNE), pokazalo je visoku stopu korelacije sa hromozomskim aberacijama (Slika 6, 7).



**Slika 6** 2D prikaz embrija sa nuchalnom translucencom

**Figure 6** A 2D image of embryo with nuchal translucency



**Slika 7** 3D prikaz embrija sa cističnim higromom

**Fig. 7** A 3D image of cystic hygroma

Istekom I trimestra plod je formiran i veličine je preko 70 mm, što omogućuje kvalitetnu vizualizaciju većeg broja ostalih markera na hromozomske aberacije standardnim crno-bijelim UZ aparatima.

Osnovni morfološki detalji koji se vizualiziraju u ovom periodu su: glava (simetrija hemisfera, cerebelum, horioidni pleksusi, bočne komore, profil lica, gornja usna), prednji trbušni zid, leđa, gornji i donji ekstremiteti, kičma, srce, dijafragma, želudac, bubrezi i mokraćna bešika.

Biometrija ploda u tom periodu treba da obuhvata mjere glave i dugih kostiju (femur, tibija, fibula, humerus, ulna, radijus). Osim navedenih parametara, ultrazvučni pregled bi trebao da sadrži i ocjenu položaja horiona, količine plodove vode i inserciju pupčanika.

Markeri na hromozomske aberacije koji se mogu vidjeti na kraju I i u II trimestru trudnoće prikazani su u Tabeli 1.

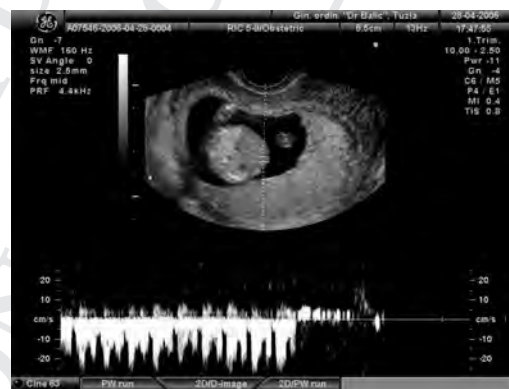**Tabela 1** Ultrazvučni markeri na hromozomske aberacije koji se mogu prikazati na kraju I i u II trimestru trudnoće

**Table 1** The ultrasound markers of chromosomal abnormalities on the end of I and II trimester of pregnancy

A. I trimestar/I trimestar
Povećani nuchalni nabor preko 3 mm/Nuchal translucency more than 3 mm
Cistični higrom (septiran nuchalni nabor)/Cystic hygroma
Odsustvo nosnih kostiju/Absence of nasal bones
Proširenje pijelona veće od 3 mm/Dilatation of pyelon more than 3 mm
Omfalokela/Omphalocele
Hipertelorizam/Hypertelorism
Odsustvo cisterne magne/The absence of cistern magna
Aplazija i hipoplazija cerebeluma/Aplasia or hypoplasia of cerebellum
B. II trimestar/II trimestar
Pljosnato lice/Flat face
Proširenje lateralnih moždanih komora/Ventriculomegaly
Cista horioidnog pleksusa/Choroid plexus cysts
Hiperehogeni fokus u srcu/Hyperechogenic focus in the heart
Hiperehogeno crijevo/Hyperechogenic bowel
Duodenalna atrezija/Duodenal atresia
Povećanje mokraćne bešike preko 6 mm/Bladder enlargement
Skraćenje dugih kostiju/Shortening of long bones
Klinodaktilija petog prsta na ruci/Clinodactily
Patološki protok u duktus venozusu/Abnormal ductus venosus flow
Nedostatak jedne pupčane arterije/The absence of umbilical artery

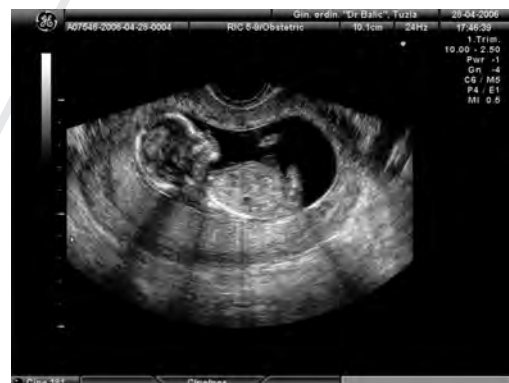Podjelu na markere I i II trimestra ne treba smatrati striktnom jer znamo da se neki markeri ne moraju vidjeti u I ali da su prisutni u II

trimestru trudnoće. U svakom slučaju na kraju I trimestra transvaginalni ultrazvučni pregled i ciljana potraga za ultrazvučnim markerima treba da budu dio redovnih antenatalnih kontrola. Prisustvo markera je indikacija za kariotipizaciju ali treba također znati da njihovo odsustvo ne znači i odsustvo hromozomskih abnormalnosti. Upravo zbog toga važno je procijeniti tzv. individualni rizik za pojavu hromozomskih abnormalnosti kao što su godine majke ili prethodna trudnoća sa hromozomopatijom. Zbog toga se ultrazvučni markeri kombiniraju sa bihemijskim metodama skrininga te se na osnovu statističkih modela procjenjuje rizik za rađanje djeteta sa hromozomskom abnormalnosti i prema tome planira dalji postupak (4).



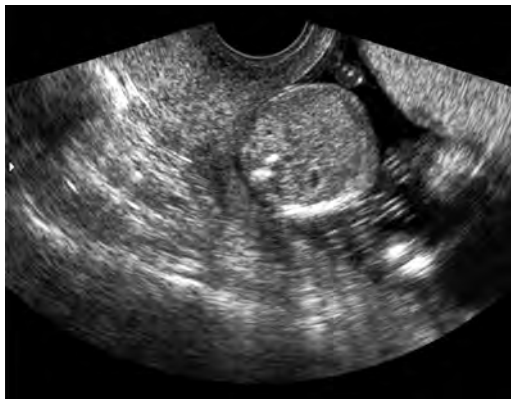**Slika 8** Patološki (reverzni) protok u duktus venozusu

**Figure 8** A reverse flow in ductus venosus



**Slika 9** 2D prikaz omfalocela

**Figure 9** A 2D image of omphalocele



Slika 10 2D prikaz pijelektazije

Figure 10 A 2D image of pylectasiae

### Biohemijski markeri hromozomskih aberacija

Ideja o određivanju biohemijskih markera za hromozomske aberacije rezultat je spoznaje da su ćelije posteljice i ploda u trudnoći sa plodom koji nosi hromozomsku aberaciju promijenjene, te da su potencijalni biljezi svi lipidi, ugljikohidrati ili proteini koji se metaboliziraju u toj posteljici.

**Tabela 2** Alfa-fetoprotein, beta-humani horionski gonadotropin i nekonjugirani estriol kod pojedinih hromozomskih abnormalnosti

**Table 2** Alfa-fetoprotein, beta-human chorionic gonadotropin i unconjugated estriol in different chromosomal abnormalities

Hromozomske abnormalnosti/ Chromosomal abnormalities	AFP*	nE3/uE3**	beta-HCG ***
Trisomija 21/ Trisomy 21	Snižen/Lower	Snižen/Lower	Povišen/Higher
Trisomija 18/ Trisomy 18	Snižen/Lower	Snižen/Lower	Snižen/ Lower
Turner sindrom/ Turner syndrome.	Normalan/ Normal	Snižen/Lower	Povišen/Higher
Triploidija/Triploidy	Normalan/Normal	Snižen/Lower	Snižen/Lower

\*Alfa-fetoprotein/Alpha-fetoprotein; \*\*nekonjugirani estriol/unconjugated estriol; \*\*\*beta-humani horionski gonadotropin/beta-human chorionic gonadotropin

Danas je »triple« test najšire primjenjivana metoda biohemijskog skrininga. Ako se rade dva markera govorimo o »double testu« (AFP + HCG), a ako se rade tri markera o

Prvi biokemijski marker koji se rutinski počeo primjenjivati je alfa-fetoprotein (AFP) i korišten je kao metoda skrininga za otkrivanje otvorenih defekata neuralne cijevi. Ubrzo nakon toga uočeno je da je njegova razina u serumu majke snižena kod trisomije 21 (5).

Nakon toga je objavljeno da je beta humani horionski gonadotropin (beta HCG) povišen u serumu trudnica koje nose plod sa trisomijom 21 (6), a nekonjugirani estriol (nE3) snižen (7). »Triple« test kao skrining metoda je opisan od strane Walda i sar. (8) prema kojem se 61% slučajeva sa trisomijom 21 može otkriti ovim testom uz 5% lažno pozitivnih rezultata. Pored ukupnog beta HCG određuje se i slobodni beta HCG koji ima veću senzitivnost i primjenjuje se u kombinaciji sa AFP i nE3. Koji su to faktori koji dovode do toga da je razina npr. beta HCG povišena kod sindroma Down, a niža kod trisomije 18 nisu poznati. Razina alfa fetoproteina je povećana kod anomalija centralnog nervnog sistema, a snižena kod trisomije 21 i trisomije 18 (Tabela 2).

»triple testu« (AFP+E3+HCG). Ovi testovi nisu dijagnostički nego probirni tj. pomoću njih se mogu izdvojiti rizične trudnice za dalja ispitivanja. Biološke varijacije razine

pojedinih biokemijskih markera su uzrokom lažno pozitivnih i lažno negativnih rezultata. Tako su npr. gestaciona dob trudnoće, starost majke, tjelesna težina majke, rasna pripadnost, višeploidna trudnoća, pušenje, šećerna bolest faktori odgovorni za dijagnostičke greške (9).

Pored »triple« testa, kao markeri biokemijskog skrininga koriste se PAPP (PAPP, prema eng. pregnancy associated protein), inhibin A a u novije vrijeme sve se više pažnje posvećuje analizi ćelija u majčinoj krvi koje su fetalnog porijekla (12).

U literaturi možemo naći različite protokole za skrining na hromozomske aberacije. Ukoliko tome dodamo i lično iskustvo, predlažemo skrining koji bi se sastojao iz dva koraka. Prvi bi činio već pomenuti transvaginalni ultrazvučni pregled sa punih 14 nedjelja gestacije pri čemu se gledaju markeri na hromozomske aberacije. Ukoliko se pronađu pozitivni markeri uz procjenu individualnog rizika predlaže se uraditi i biokemijski skrining tzv. »triple« test (10). Ukoliko bi prema rezultatima ovog testa rizik bio veći od 1:100 predlaže se kariotipizacija. Kod trudnica starijih od 39 godina ili kod onih koje već imaju djecu sa hromozomskim abnormalnostima ne treba raditi biokemijski skrining jer kod njih već postoji indikacija za citogenetsku analizu. Test bi trebalo uraditi između 14. i 16. nedjelje da bi se na vrijeme mogle uraditi ostale dijagnostičke i terapijske procedure.

### **Invazivne procedure skrininga hromozomskih aberacija**

Pouzdana dijagnostika hromozomopatija je moguća jedino hromozomskom analizom fetalnih ćelija ili ćelija posteljice. Međutim, da bi se one dobile potrebne su određene intervencije koje zavise od veličine trudnoće, a koje se rade pod kontrolom ultrazvuka. S obzirom na to da kod svih postoji određeni

ni procenat rizika za spontani pobačaj, potrebno je pažljivo odabrati trudnice kojima će se raditi citogenetska dijagnostika, odnosno trudnice kod kojih postoji visok rizik od hromozomopatija.

Indikacije za citogenetsku analizu u prvom redu zavise o veličini trudnoće i starosti trudnice pa tek onda o ostalim faktorima rizika za rađanje djeteta sa hromozomopatijama kao što su anamnestički podaci, bolesti majke, patološki ultrazvučni nalaz, te pozitivni biokemijski ili ultrazvučni markeri na hromozomske aberacije.

### **Biopsija horionskih resica i placentocenteza**

Placentocenteza ili biopsija posteljice može biti rana kada je radimo u periodu između 9. i 10. nedjelje i nazivamo je biopsija horionskih resica (CVS, prema eng. chorion villus sampling). Transabdominalnim putem pod kontrolom ultrazvuka uzima se mali uzorak horionskih resica iz čijih ćelija se određuje kariotip ploda. CVS se radi i s ciljem rane detekcije spola zbog nasljeđivanja spolno vezanih bolesti i zbog rane detekcije hromozomskih abnormalnosti. U odnosu na ranu amniocentezu ima nekoliko prednosti: radi se u ranijoj gestaciji što je povoljnije za pacijenta, a rezultati pretrage su dostupni već za dva do tri dana. Razlog zbog čega CVS nije ušao u rutinsku primjenu je potreba za specijalno obučanim osobljem i laboratorijom. Iako je rizik od komplikacija sličan kao i kod amniocenteze (kreće se oko 5%) amniocenteza je i dalje rutinska invazivna metoda antenatalne dijagnostike hromozomskih abnormalnosti.

U kasnijoj trudnoći radi se placentocenteza tj. uzimanje uzorka tkiva posteljice. Kasna placentocenteza se radi u odmakloj trudnoći s ciljem prenatalne dijagnoze ne samo hromozomopatije nego i poligenskih nasljednih bolesti.



## Rana amniocenteza

U periodu između 16. i 18. nedjelje pod kontrolom ultrazvuka uzima se uzorak plodove vode transabdominalnim putem da bi se izvršila kariotipizacija fetalnih ćelija. Intervencija je prilično jednostavna sa niskim rizikom od komplikacija a najteža komplikacija je spontani pobačaj čija učestalost se kreće između 1-2%. U rizičnim skupinama, kao što su trudnice sa prethodnim spontanom pobačajima, rizik se kreće do 8% (10). Najčešće se radi o pobačajima uzrokovanih infekcijom ili prskanjem vodenjaka ali postoji mogućnost i Rh izoimunizacije ili povreda ploda. Pored toga, mogu se javiti bolovi, vaginalno krvarenje, Rh imunizacija, što se rješava uobičajenim terapijskim procedurama. Zbog prevencije Rh izoimunizacije indicirana je Rh anti D profilaksa kod Rh negativnih žena. Osim citogenetske analize fetalnih ćelija, u nekim prilikama se određuje i nivo AFP u plodovoj vodi ali i drugi metaboliti kao što je bilirubin. U plodovoj vodi se može dokazati i prisustvo virusa što je važno u terapijskom postupku kod trudnoća sa fetalnim hidropsom ili cističnim higromom uz uredan kariogram.

## Kordocenteza

Uvođenje kordocenteze u rutinsku primjenu otvorilo je nove mogućnosti antenatalne dijagnoze, ali i terapije različitih patoloških stanja ploda kao što su Rh izoimunizacija, kongenitalne trombocitopenije i slično.

Najčešće se radi u periodu između 22. i 24. nedjelje, ako je indikacija kariotipizacija, mada se može raditi i kasnije ali je u tim slučajevima indikacija mikroanaliza fetalne krvi s ciljem dijagnoze nasljednih oboljenja krvi, dokazivanja prisustva antitijela kod Rh izoimunizacije, virusnih infekcija i sl. Fetalna krv se dobiva iz umbilikalne vene ubodom igle kroz trbušni zid i plodovu vodu. Za analizu se uzima 1,5 do 2 ml krvi. Prednost kordo-

centeze u odnosu na amniocentezu je da se rezultati dobiju za dva dana što je posebno važno kod većih trudnoća ali i zbog psihološkog stanja majke zbog dugog čekanja rezultata kod amniocenteze. Komplikacije su bradikardija, krvarenje, hematoma pupčanika, prijevremeni porođaj, umbilikalna tromboza, horioamnionitis, fetalna smrt. Pobačaj kao najteža komplikacija je prisutan generalno u do 2% slučajeva i zavisi i od tehnike kordocenteze, te i od uticaja samih indikacija za kordocentezu na nastanak spontanog pobačaja (11).

Pored navedenih treba spomenuti i neke metode koje imaju više istorijski značaj kao što je fetoskopija i coelocenteza. Posebno mjesto u antenatalnoj dijagnostici zauzimaju različite tehnike biopsije fetalnih tkiva čiji je cilj antenatalno otkrivanje i liječenje nekih bolesti.

Nove mogućnosti u antenatalnoj dijagnostici pružaju metode koje se baziraju na detekciji fetalnih ćelija u maternalnom serumu. Još uvijek te metode nisu u rutinskoj praksi i za sada se mogu koristiti za određivanje fetalnog pola ili Rhesus faktora i to analizom slobodne fetalne DNA u maternalnom serumu. Dijagnoza aneuploidija kao što je trisomija 21 je za sada moguća određivanjem slobodne RNA porijekla placente u maternalnoj krvi (17).

## Zaključak

Iz svega navedenog se vidi da danas na raspolaganju stoji veliki broj različitih metoda antenatalnog skrininga ali da nijedna od tih metoda nije potpuno pouzdana, te ima veliki broj lažno pozitivnih i lažno negativnih rezultata. U svakom slučaju smatramo da treba procijeniti individualni rizik svakog pacijenta koji će sa time biti i upoznat. Pri tome se misli prvenstveno na godine majke i neke individualne riziko faktore kao što su rađanje djece sa anomalijama i hromozomskim

abercijama. Trudnice starije od 35 godina upućujemo na amniocentezu dok kod mlađih žena preporučujemo ultrazvučni pregled na kraju I trimestra pri čemu će se tražiti nuhalno prosvjetljenje ali i drugi tzv. »soft markeri« (omfalocela, nerazvijena nosna kost i dr.) na hromozomske aberacije. U zavisnosti od nalaza (pozitivan nalaz npr. NT) indicirati i biohemijski skrining. Ukoliko izračunati rizik prelazi 1:100 indicirati invazivnu proceduru tj. amniocentezu. Naravno da ima i drugih mišljenja i mogućnosti, ali s obzirom na organizaciju zdravstvene zaštite i dostupnost pojedinih metoda većini pacijenata ovo smatramo prihvatljivim modelom skrininga.

## Literatura

- Zergollern Lj. Razvoj prenatalne dijagnostike u Hrvatskoj. U: Kurjak A, urednik. Prenatalna dijagnostika i terapija. Varaždinske Toplice: Tonimir; 2000. str. 3-15.
- Kurjak A, Kos M. Temelji ultrazvučne dijagnostike u ginekologiji i porodništvu. Zagreb: Art studio Azinović; 1998. str. 104-8.
- Welch KK, Malone FD, Nuchal Translucency - Based Screening. Clin Obstet Gynecol. 2003; 46:909-22.
- Boyd PA, Bahtacharjee A, Gould S. Outcome of prenataly diagnosed anterior abdominal wall defects. Arch Dis Child Fetal Neonatal Ed. 1998; 78:209-13.
- Sohan K, Carroll SG, De la Fuente S, Soothill P, Kyle P. Analysis of outcome in hydrops fetalis in relation to gestational age et diagnosis, cause and treatment. Acta Obste Gynecol Scand. 2001;80:726-30.
- Nicolaides JH. Ultrazvučni pregled između 11-13+6 nedjelja. London: Fetal medicine foundation; 2004. p 45-58.
- Balić A, Balić D, Adžajlić A, Habibović A. Treba li čekati XI tjedan za prvi ultrazvučni pregled u trudnoći? Gynecol Perinatol. 2004;13:149-52.
- Balić A, Balić D. The role of transvaginal 4D ultrasonography in detection of chromosomal abnormalities at 13-14 weeks. Book of abstracts of XVII Congress of FIGO, Kuala Lumpur. 2007. p. 98.
- Merkatz IR, Nitowsky HM, Macri JN, Johnson WE. An association between low maternal serum alfa-fetoprotein and fetal chromosomal abnormalities. Am J Obstet Gynecol. 1984;148:886-94.
- Bogart MH, Pandian MR, Jones OW. Abnormal maternal serum chorionic gonadotropin levels in pregnancies with fetal chromosome abnormalities. Prenatal Diagn. 1987;7:623-30.
- Canick JA, Knight GJ, Palomaki GE, Haddov JE, Cuckle HS, Wald NJ. Low serum trimester maternal serum unconjugated oestriol in pregnancies with Down syndrome. Be J Obstet Gynaecol. 1988;95:330-3.
- Wald NJ, Cuckle HS, Densem JW. Maternal serum screening for Down syndrome in early pregnancy. B Med J. 1988;297:883-7.
- Đurić-Huderer K, Suchanek E. Biokemijski probir sindroma Down u trudnoći. U: Kurjak A, urednik. Prenatalna dijagnostika terapija. Varaždinske Toplice: Tonimir; 2000. str. 183-96.
- Balić A. Antenatalna dijagnostika fetalnih anomalija i hromozomskih bolesti. U: Balić A, urednik. Perinatologija. Tuzla: Univerzitet u Tuzli; 2007. str. 76-85.
- Mišković B, Kos M. Amniocenteza. U: Kurjak A, urednik. Prenatalna dijagnostika i terapija. Varaždinske Toplice: Tonimir; 2000. str. 121-26.
- Abramowitz MJ, Reyndols ET, Zimmerman R. Screening for chromosome and genetic abnormalities. U: Kurjak A, urednik. Textbook of Perinatal Medicine. Parthenon Publishing; 1998. p. 610-638.
- Hahn S, Zhong XY, Holzgreve W. Recent progress in non-invasive prenatal diagnosis. Semin Fetal Neonatal Med. 2008;18:345-48.

## Summary

### THE ANTENATAL DIAGNOSIS OF FETAL ANOMALIES AND CHROMOSOMAL ABNORMALITIES

*Devleta BALIĆ<sup>1</sup>, Adem BALIĆ<sup>2</sup>*

<sup>1</sup>Department of Gynecology and Obstetrics of University Clinical Centre Tuzla

<sup>2</sup>Health Centre with Polyclinic »Dr Mustafa Šehović« Tuzla

Various methods are in use in prenatal diagnosis of fetal abnormalities. These methods could be divided into two groups: invasive and non-invasive procedures. Various techniques of ultrasound examination play the leading role, and could be combined with biochemical markers or invasive procedures. A very important step in the early diagnosis of fetal abnormalities is transvaginal ultrasound examination at the end of first trimester of pregnancy at 14 gestational weeks. The aim of this examination is to find morphological anomalies and ultrasound markers which are in a high percentage connected with chromosomal abnormalities. The basic morphological details that can be noticed in this period are: the symmetry of the hemispheres, the cerebellum, choroid plexus, lateral ventricles, anterior abdominal wall, back, upper and lower extremities, spine, heart, diaphragm, stomach, kidneys and bladder. The ultrasound markers at the end of the first trimester and during the second trimester of pregnancy are: nuchal translucency thickness, cystic hygroma, the absence of nasal bones, dilatation of pyelon more than three millimetres, omphalocela, choroid plexus cysts, hyperechogenic bowel, the shortening of long bones and abnormal flow in the ductus venosus. The biochemical markers for chromosomal abnormalities, such as beta human chorionic gonadotropin, unconjugated estriol and alpha-fetoprotein are measured in the maternal serum. This test is known as a »triple test«. The invasive procedures for detecting fetal karyotype from fetal cells, placental tissue and chorionic villi are chorion villus sampling, placentocentesis and amniocentesis. The other methods like biopsy of various fetal tissues and fetal stem cells are still not routine methods.

**Key words:** Antenatal diagnosis ■ Fetal anomalies ■ Chromosomal abnormalities ■ Ultrasound ■ Biochemical markers

**Received:** 6 January 2008

**Accepted:** 6 February 2008